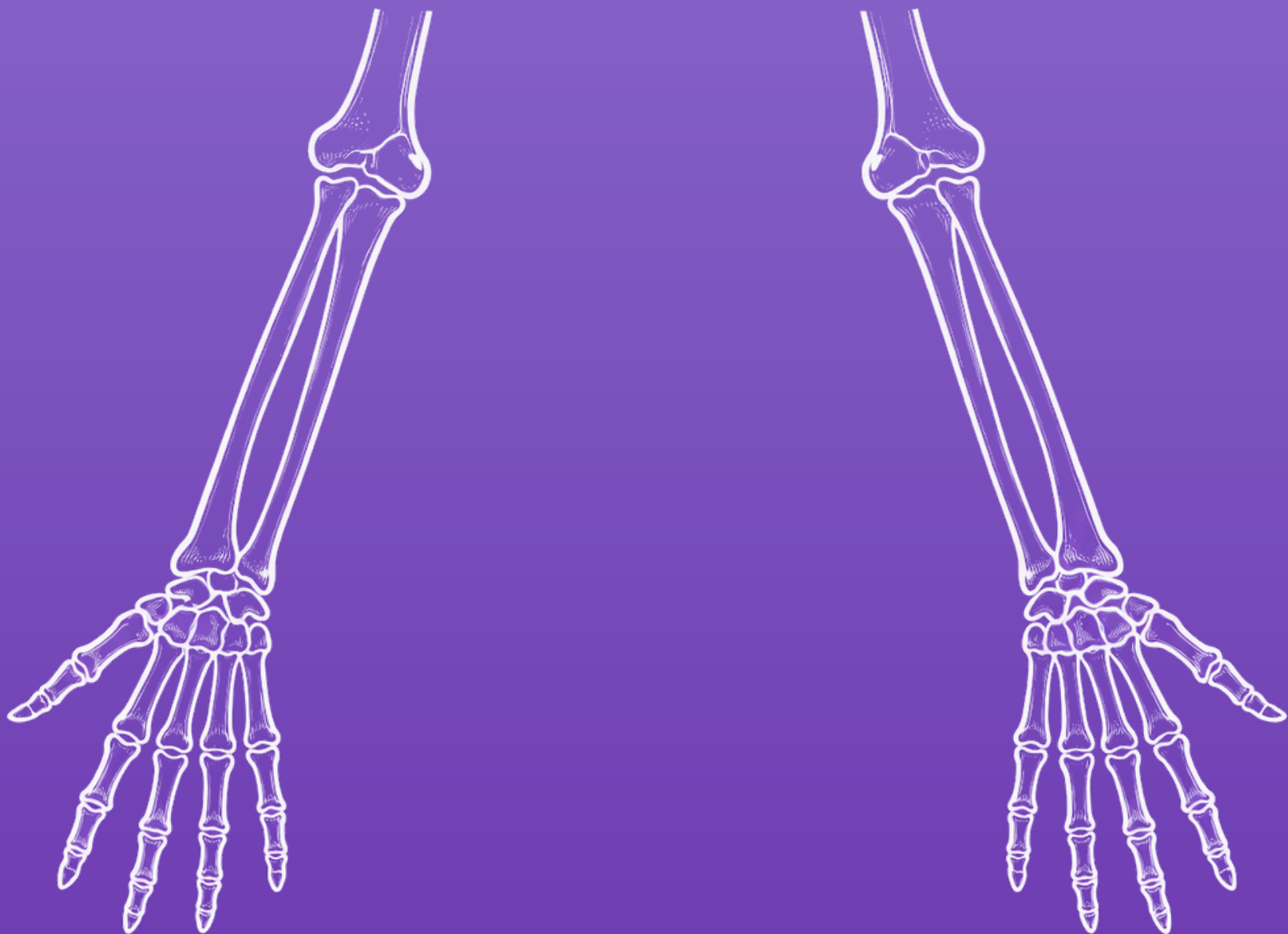


Unique
anatomies,
customised
solutions

PROTOCOLO RADIOLÓGICO

ANTEBRAZO BILATERAL



Protocolo radiológico

TC - Antebrazo bilateral

La base para la planificación quirúrgica digital es una tomografía computarizada de calidad, con bordes óseos claros y detallados. Estas cualidades son fundamentales para el correcto diseño de instrumentos e implantes a medida.

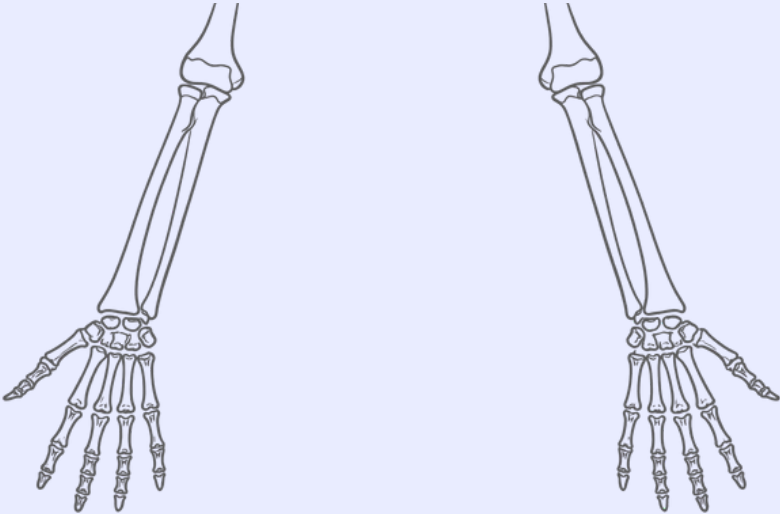
Indicaciones

Protocolo indicado para estudios de planificación quirúrgica personalizada de artrodesis de muñeca y osteotomía de radio y/o cúbito, en los que se requiere la adquisición bilateral para disponer de referencia anatómica del lado sano.

Recomendaciones

No se deben modificar los centros X e Y entre escaneos, ni elevar o bajar la mesa entre cortes. El barrido debe hacerse con el mismo campo de visión y centro de reconstrucción.

Adquisición:

Topograma	<p>Antebrazo derecho e izquierdo en posición similar de pronosupinación, desde la muñeca hasta el codo, incluyendo la totalidad del radio y el cúbito</p> 
Field of view (FOV)	<p>Ajustar el FOV para que no corte ninguna región anatómica, asegurándonos de incluir la totalidad del antebrazo.</p>
Matriz	<p>512 x 512</p>

Colimación del detector	0.625 mm. Incremento de cortes continuos.
Pitch	≤ 1
kVp	90-120 si se trata de un paciente obeso, mayor o con piezas metálicas
Control automático de exposición	Activado
Tiempo de rotación	≤ 1 s

Reconstrucción:

Multiplanar reconstruction (MPR)	Reconstrucción en los tres planos del estudio completo
Algoritmo de reconstrucción	Algoritmo de tejido blando/moderado. No utilizar el algoritmo de hueso. Usar una sola ventana
Grosor de corte MPR	0.625 mm

Anexo - Reducción de artefactos metálicos (MAR) y ruido

Objetivo

Minimizar artefactos por tornillos u osteosíntesis, conservando calidad diagnóstica ósea y de tejidos blandos, y habilitar reconstrucciones válidas para planificación 3D y exportación STL.

Ajustes de adquisición (añadir sin modificar el ROI original)

Parámetro	Recomendado	Notas / Justificación
Región	Ambos antebrazos, desde la muñeca hasta el codo, incluyendo la totalidad del radio y el cúbito. Asegurar la inclusión de material metálico	Evita truncación del implante
kVp	140 kVp (fallback 120 kVp)	Reduce beam hardening en material metálico
mA / AEC	Automático con límite superior +20–30% sobre estándar	Compensa incremento de ruido por MAR/alto kVp
Rotación	0.5-1.0 s (priorizar 0.5 s)	Minimiza artefactos por movimiento
Pitch	0.6-1.0 (recom. 0.8)	Equilibrio entre cobertura y resolución
Colimación /Cortes	≤0.625 mm	Isotropía para MAR y reconstrucciones 3D

FOV	Centrado entre ambos antebrazos	Evita que la prótesis quede en el borde del detector
Posición del paciente	Supino, brazos extendidos en posición neutra al costado o al frente (según escáner), antebrazos centrados geométricamente	El centrado del metal reduce estrías asimétricas

Generar SIEMPRE pares de series con y sin MAR.

- Referencia (sin MAR): Kernel suave/moderado, FBP o IR ligera; cortes 0.6 mm / incremento 0.4 mm.
- MAR activado: Kernel suave/moderado + algoritmo del fabricante (iMAR / O-MAR / Smart MAR / SEMAR).
- DECT / Espectral (si disponible): VMI 100–140 keV (guardar al menos 100, 120 y 140 keV); considerar 70 keV para partes blandas si no hay saturación de artefacto.
- Volumen 3D (planificación): Serie sin MAR, isotrópica 0.6 mm, destinada a exportación STL.

Postprocesado y verificación

- Revisar en ventanas ósea y de partes blandas; confirmar continuidad cortical cerca del metal.
- Si persisten estrías, elevar el keV en VMI (120→140 keV) y/o comparar con serie sin MAR.
- Confirmar centrado del implante y ausencia de truncación antes de enviar al PACS.
- Exportación STL SIEMPRE desde la serie sin MAR (la MAR puede alterar geometrías).

Ficha para consola

Nombre: ORTO_[ANTEBRAZOS]_MAR
kVp: 140 (fallback 120)
mA (AEC): ON, límite +20–30%
Rotación: 0.5–1.0 s
Pitch: 0.8 (≤1)
Colimación: 0.6 mm (recon 0.6 / inc. 0.4)
Kernels: B40s (suave) + B70f (óseo)
Series:
1) Estándar IR (B70f)
2) MAR ON
3) VMI 100–140 keV (si DECT)
4) 3D export (sin MAR)

FOV: 250–300 mm centrado en ambos antebrazos